



Síndrome de Anton, el ciego que cree ver

Hugo Lara Silva¹, Eduardo Nicolás Miranda Rodríguez¹, Loreto Medina Mella¹, Daniela Orellana Ramírez¹, Fabiola Barba Lillo¹

¹Estudiante de Medicina, Facultad de Medicina, Universidad de Chile.

Resumen

La enfermedad cerebrovascular genera alrededor del 11% de las muertes a nivel de todo el mundo, y constituye la segunda causa de muerte después de la enfermedad coronaria. Sin embargo, sus manifestaciones clínicas son variables y dependen en gran parte del volumen y la ubicación del territorio afectado, no siendo mortal en la gran mayoría de los casos.

Una manifestación poco frecuente del accidente cerebrovascular (ACV) ocurre cuando la lesión isquémica o hemorrágica afecta al territorio cortical visual primario, de manera bilateral (área 17 de Brodmann) y al área de asociación vecina, manifestándose clínicamente por ceguera y anosognosia de la misma, lo que se conoce como el síndrome de Anton.

En esta oportunidad, comunicamos el caso de un hombre que presenta este síndrome, secundario a dos ACV. El más reciente y que corresponde al diagnóstico actual es un infarto de territorio completo de arteria cerebral posterior derecha, el que se instala sobre un territorio secueado por un ACV antiguo en el lóbulo occipital. Ambos diagnósticos fueron confirmados por TAC de cerebro.

Palabras Claves: *síndrome de Anton, ceguera cortical, anosognosia,.*

Abstract

Cerebrovascular disease accounts for around 11% of all deaths worldwide and is the second leading cause of death after heart disease. However, its clinical expression is variable and depends largely on the volume and location of the affected territory, being non-fatal in most cases.

An infrequent manifestation of cerebrovascular disease (CVD) occurs when ischemic or hemorrhagic injury affects bilaterally the primary visual cortical territory (Brodmann area 17) and the neighboring association area, manifested clinically by blindness and anosognosia of it, what is known as the Anton syndrome.

This time, we report the case of a man who has this syndrome, secondary to two ischemic strokes. The most recent and current diagnosis is a full infarction of right posterior cerebral artery territory, which is installed on a previously infarcted territory in the occipital lobe. Both diagnoses were confirmed by brain CT.

Key words: *Anton syndrome, cortical blindness, anosognosia.*

Introducción

La enfermedad cerebrovascular (ECV) o accidente cerebrovascular (ACV) se define como un déficit neurológico focal o global, de inicio súbito, no convulsivo, que dura más de 24 horas, y se debe a una alteración vascular. Las principales alteraciones que pueden ocurrir en un vaso sanguíneo son dos: la obstrucción, pudiendo generar una isquemia distal a la zona afectada, o ruptura, produciendo una hemorragia. De esta división surge la clasificación de isquémicos y hemorrágicos, siendo los primeros los más frecuentes ya que aproximadamente son el 80% del total de ACV. (1). Las manifestaciones clínicas son muy variables, dependiendo del territorio afectado. Cuando se afecta la corteza visual primaria (área 17 de **Brodmann**) del lóbulo occipital o el haz de fibras aferentes a esa región se produce una hemianopsia homónima contralateral y su disfunción bilateral da lugar a la ceguera cortical, en la que el paciente no identifica formas, y muy excepcionalmente puede percibir luz y oscuridad puesto que a nivel talámico ya se produce una primera sensación visual. Cuando este cuadro se asocia a alguna agnosia, se debe sospechar el compromiso de alguna área de asociación. La anosognosia que es la negación de la enfermedad debido a la incapacidad de percibir su existencia, si bien aún no tenemos claridad del área específica responsable de ésta, lo más probable es que se deba a que lesión invade el área de asociación adyacente a corteza visual, y en este caso se denomina síndrome de Anton (3). Estos pacientes no sólo niegan estar ciegos, sino que también pueden alucinar en torno al ambiente físico que les rodea, dando una descripción detallada de éste. Las restantes funciones cerebrales tampoco son normales: estado confusional y pérdida de memoria, las pupilas responden a la luz, pero no hay visión funcional. Hay casos en que persiste la ceguera pero mejora el estado mental del paciente, adquiriendo noción de su desgracia.

Para facilitar el diagnóstico de este síndrome, se dispone de los Criterios de Marquis, que son los siguientes:

1. Pérdida completa de sensibilidad visual, incluyendo distinción entre luz y oscuridad.
2. Pérdida de parpadeo reflejo a la iluminación intensa y a la amenaza visual.
3. Conservación de los reflejos fotomotor o de acomodación-convergencia.
4. Fondo de ojo normal.
5. Motilidad ocular normal.
6. Presencia de hemiplejía, afasia, alteración y desorientación sensoriales.
7. Denegación del defecto acompañado de alucinación y fabulación de detalles de su entorno visual.
8. Pérdida de la memoria de fijación y evocación.

9. Signos demenciales, caracterizados por la alteración de la conducta, labilidad emocional, agitación psicomotriz y confusión.
10. Alteraciones del sueño y de la vigilia y también del razonamiento.

Con respecto a la etiología Síndrome de Anton, se describen las siguientes:

- El accidente vascular cerebral es la primera causa de la afección, principalmente de tipo isquémico, trombótico o embólico y excepcionalmente de tipo hemorrágico (4)
- Embolia de origen carotídeo (5)
- Disección radical del lado derecho del cuello.(6)
- Cirugía de la columna lumbar (7)
- Uso prolongado de anticonceptivos orales (8)
- Eclampsia (9)
- Hipovolemia poshemorragia de tipo obstétrico (10)
- Encefalopatía hepática (11)

Objetivo

Paciente de 71 años sexo masculino, soltero, sin hijos, portador de amaurosis del ojo derecho hace 11 años debido a AVE isquémico occipital izquierdo, hipertensión arterial (HTA) diagnosticada hace 30 años en tratamiento con nifedipino y enalapril y sin antecedentes de Diabetes Mellitus, infartos agudos al miocardio (IAM) ni arritmias. Tabaquismo de 3 cigarrillos diarios durante 10 años, actualmente detenido y consumo de alcohol en cantidad moderada, detenido hace un año.

Consulta en policlínico relatando que hace 2 a 3 semanas al levantarse percibe ceguera de su ojo izquierdo, fenómeno de instalación súbita, sin síntomas agregados; lo que aparentemente no alteró inicialmente las actividades de su vida cotidiana.

Al examen físico es un paciente lúcido, cooperador, con pérdida completa de la sensibilidad visual, incluyendo distinción entre luz y oscuridad y falta de conciencia de su defecto visual de ojo izquierdo (anosognosia), que se hace notorio por su negación del defecto visual y tranquilidad ante el examen clínico, acompañado de alucinación y fabulación de detalles de su entorno visual (al preguntársele por el médico que lo evalúa, fabula en relación a detalles físicos de éste, los que están errados en su descripción), pérdida de la memoria de evocación y fijación, ausencia del reflejo palpebral a la luz intensa y a la amenaza visual, con conservación del reflejo fotomotor y acomodación.

No hay presencia de hemiplejía, afasia, alteración sensorial, tampoco se presenta con signos demenciales (alteración de la conducta; labilidad emocional, agitación psicomotriz y confusión), ciclo sueño- vigilia y razonamiento están dentro de los rangos normales. No se dispone de fondo de ojo actual, debido a que es poseedor de cataratas bilaterales.

Ecocardiograma transtorácico normal y Eco Doppler carotídeo-vertebral normal.

Al TAC de cerebro presenta un Infarto subagudo de territorio completo de arteria cerebral posterior derecha y cerebral media derecha y una secuela isquémica occipital izquierda antigua (Figura 1)

En resumen tenemos los siguientes diagnósticos:

1. **Sindromático:** Síndrome de Antón (ceguera cortical y anagnosia)
2. **Anatómico:** Lesión parieto-occipital bilateral.
3. **Etiológico:** Vascular: AVE Obstructivo múltiple.

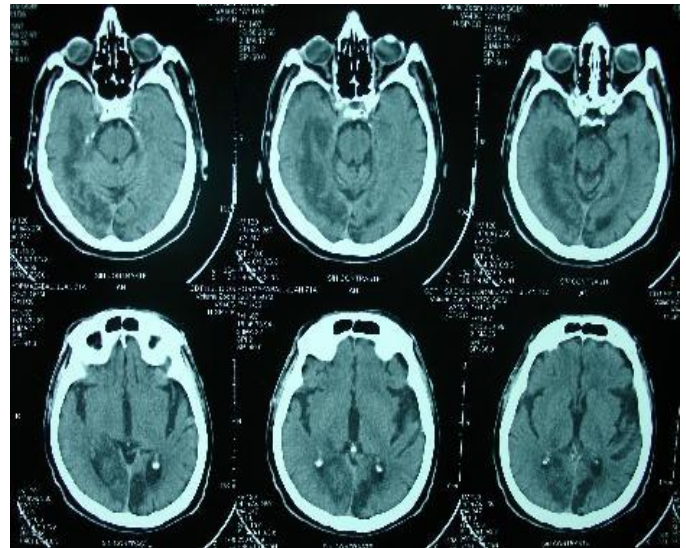
Discusión

El infarto cerebral isquémico es un importante problema de salud pública en Chile, constituye la segunda causa de muerte, generando una significativa carga de enfermedad por años de vida saludables perdidos. En cuanto a la letalidad global de las entidades que conforman el ACV, ésta es aproximadamente del 30%, por lo que es siempre importante destacar la necesidad por parte del equipo médico desde el nivel primario al terciario de controlar y corregir los factores de riesgo modificables para ACV, comunes al IAM, como en este caso es la Hipertensión arterial y el tabaquismo.

La clínica del ACV es muy variada, dependiendo del territorio irrigado por el vaso que interrumpe su flujo, de tal modo que se habla de ACV cuando los signos y síntomas neurológicos se prolongan por más de 24 horas, sin embargo, si la deficiencia del riego cerebral persiste aparecen infartos en las zonas limítrofes de la zonas irrigadas por grandes arterias cerebrales. El territorio cerebral más afectado por el ACV es el de la arteria cerebral media, seguido en frecuencia por los infartos lacunares (infartos císticos pequeños con un tamaño menor de 2 cm que afectan las arterias penetrantes pequeñas paramedianas de un diámetro menor de 0.5mm)(12)

En 1899 Anton describió el caso de una mujer completamente ciega que no se percataba de su ceguera. La autopsia mostró lesiones bilaterales del girus angular, corteza de asociación occipital y esplenio del cuerpo calloso. Este síndrome de Anton -anosognosia de la ceguera y fabulaciones visuales- se describió en pacientes con ceguera cortical, pero también se ha observado en sujetos con lesiones de la vía óptica y compromiso mental asociado (13, 14).

Figura 1: Infarto subagudo de territorio completo de arteria cerebral posterior derecha y cerebral media derecha y una secuela isquémica occipital izquierda antigua.



Tal es el caso clínico presentado, en que se compromete la arteria cerebral media y la arteria cerebral posterior, sumado a un infarto antiguo en la zona occipital contralateral, causando un cuadro clínico llamado Síndrome de Anton, constituido por ceguera y anosognosia visual, siendo una rara complicación del síndrome de ceguera cortical por compromiso de los centros visuales de asociación (15)

En casos de infartos bilaterales del territorio vertebrobasilar pueden asociarse los elementos del síndrome de Korsakoff por compromiso temporal (16) En otros casos, se destaca la asociación con compromiso frontal; un paciente con secuelas de TEC con ceguera monocular por daño del nervio óptico y síndrome frontal presentaba anosognosia de esa ceguera y confabulaciones visuales, a pesar de no tener compromiso de conciencia (17)

Para orientar al diagnóstico este síndrome se dispone de los criterios de Marquis, en que en nuestro paciente, se cumplen 6 de los diez criterios, éstos son:

- Pérdida completa de sensibilidad visual
- Pérdida de parpadeo reflejo a la iluminación intensa y a la amenaza visual.
- Conservación de los reflejos fotomotor o de acomodación-convergencia
- Motilidad ocular normal.
- Denegación del defecto acompañado de alucinación y fabulación de detalles de su entorno visual.
- Pérdida de la memoria de fijación y evocación.

Lo más destacado de éstos, es la anosognosia de la ceguera (avisuognosia) y las alucinaciones visuales, que como se dijo anteriormente, lo más probable es que se deban al daño cortical

ocurrido en las diversas zonas de asociación afectadas, sin embargo, no está clara qué área única del cerebro responsable de la anosognosia de la ceguera (avisuognosia) y las alucinaciones visuales. Probablemente se trata principalmente de distintas zonas de la corteza visual de asociación cercanas a las áreas primarias visuales que se afectan en este síndrome.

El objetivo de dar a conocer este caso, es recalcar el concepto que el ACV tiene una gran variedad de presentación clínica como la clásica hemiplejía facio-braquio-crural, déficit sensitivo contralateral y afasia, sino que también déficit neurológicos de variada índole incluyendo síntomas neuropsiquiátricos.

Uno de los problemas en el manejo de estos pacientes, fue por muchos años la falta de tratamientos efectivos. Actualmente existe sólida evidencia de que al menos tres intervenciones son eficaces en la reducción de muerte o dependencia a 6 meses, en pacientes que han sufrido un ACV agudo: 1) El uso de aspirina en los primeros 14 días después de un infarto cerebral; 2) La trombolisis intravenosa en infartos cerebrales con menos de 3 horas de evolución y 3) la hospitalización en una unidad especializada en el manejo de estos pacientes, cualquiera sea el tipo de ACV agudo (18). En resumen, requiere de un diagnóstico y tratamiento precoz, por lo que de allí la importancia de conocer las posibles presentaciones clínicas tanto clásicas como las más infrecuentes.

Referencias

- Luna-Matos, Matilde, McGrath, Harold y Gaviria, Moisés. Manifestaciones neuropsiquiátricas en accidentes cerebrovasculares. Rev. chil. neuro-psiquiatr., jun. 2007, vol.45, no.2, p.129-140. ISSN 0717-9227.
- López JE, Marcano Torres M, López Salazar JE, López Salazar Y, Fasanella H, Bello M. Manifestaciones neurológicas del coma diabético hiperosmolar no cetósico. Med Intern 1986;2:192-19
- Roos KL, Tuite PJ, Below ME, Pascuzzi RM. Reversible cortical blindness (Anton's syndrome) associated with bilateral occipital EEG abnormalities. "Clin Electroencephalogr"[Journal]1990 Apr;21(2):104-9
- Milandre L, Brosset T, Botti G, Khaziz R. A study of 82 cerebral infarction in the area of posterior cerebral arteries. Rev Neurol (París) 1994;150:133-141
- Futrell N, Millican C, Warson BD, Dietrich WD, Ginsberg MD. Embolic stroke from a carotid arterial source in the rat: Pathologic and clinical implications. Neurology 1989;8:1050-1056
- Futrell N, Millican C, Warson BD, Dietrich WD, Ginsberg MD. Embolic stroke from a carotid arterial source in the rat: Pathologic and clinical implications. Neurology 1989;8:1050-1056
- Huber JF, Grob D. Bilateral cortical blindness after lumbar spine surgery. A case report. Spine 1998;23:1807-1809
- Cuellar E, Díaz-Sánchez F, Hinojosa A, González-Jiménez JM, Rodríguez-Rodríguez JM, Muñoz-Guardia JL. Ceguera cortical posoperatoria tras resección de teratocarcinoma retroperitoneal. Rev Esp Anestesiología Reanim 1995;42:178-181.
- Arias M, Requena I, Sesar A. Síndrome de Anton asociado a vasculitis del sistema nervioso central. Neurología 2002;17:345
- Hassan A, Hussain S, Khalid A. Cortical blindness: An unusual presentation of eclampsia. J Assoc Physicians India 2001;49:120
- Cambekan B, Cambehan M, OZ V, Turber M, Denis M. Blindness as a complication of hepatic encephalopathy. Wien Med Wochensche 2001;151:477-480
- Bell D. Stroke in the diabetic patient. Diabetes Care 1994; 17:213-219.
- Hecan H. Las perturbaciones de la percepción. Buenos Aires, Ed Paidós, 1978
- Critchley M. Modes of reaction to central blindness. En: The divine banquet of the brain. New York, Raven Press, 1979
- Contardo, Damián M., Mazzei, Mariano E., Volpacchio, Mariano J. et al. Anosognosia visual (Síndrome de Anton). Medicina (B. Aires), nov./dic. 2006, vol.66, no.6, p.562-562. ISSN 0025-7680.
- Donoso A, Ibáñez S. Alteraciones neuropsicológicas en lesiones bi-parieto-occipitales. Rev Chil Neuro-Psiquiat 1986; 24:112-8
- McDaniel KD, McDaniel LD. Anton's syndrome in a patient with posttraumatic optic neuropathy and bifrontal contusions. Arch Neurol 1991; 48:101-5
- Lavados, Pablo M y Hoppe W, Arnold. Unidades de tratamiento del ataque cerebrovascular (UTAC) en Chile. Rev. méd. Chile, nov. 2005, vol.133, no.11, p.1271-1273. ISSN 0034-9887.

Contacto:

hugolaras@hotmail.com,

eduardo.miranda.rodriguez@gmail.com